

Lesiones quísticas del páncreas

Diagnóstico y tratamiento

Cystic lesions of the pancreas

Diagnosis and Treatment

Martín Gómez, MD,¹ William Otero, MD¹

RESUMEN

Con el advenimiento de nuevos métodos diagnósticos, nos enfrentamos con más frecuencia a pacientes que cursan con lesiones quísticas del páncreas. Dichas lesiones pueden presentarse como hallazgo incidental o relacionadas directamente a sus síntomas; ya que estas lesiones pueden tener un potencial maligno es muy importante conocer el enfoque y de este modo determinar el tratamiento más adecuado. Este artículo tiene como objetivo realizar una revisión a la luz de la evidencia actual tomando como ejemplo un caso clínico real para ilustrar al lector la forma más adecuada de enfocar un paciente con una lesión quística del páncreas. El primer paso es determinar si el paciente presenta un pseudoquiste o un verdadero quiste del páncreas, si se descarta un pseudoquiste se debe evaluar si el paciente es sintomático y es buen candidato quirúrgico con lo cual la cirugía del quiste estaría indicada; de lo contrario, se debe realizar un TAC abdominal, si la lesión es compatible con un quiste seroso la evaluación puede terminar en este punto y controlar al paciente en un año, si no es así se debe realizar una ecoendoscopia. Si en la endosonografía se encuentran características típicas de un quiste seroso, la evaluación se puede detener en este punto y controlar al paciente en un año con el mismo estudio, pero si se sospecha otra lesión debe realizarse una punción guiada por ecoendoscopia para descartar una lesión maligna o premaligna.

Palabras clave

Quistes del páncreas, ecoendoscopia, pseudoquistes, quistes serosos, quistes mucinosos.

ABSTRACT

With the upcoming of new diagnostic methods, we are facing more frequently patients with cystic lesions of the pancreas. These lesions can show up as an incidental finding or related directly to their symptoms; since these lesions can have a malignant potential it is very important to know how to study these patients and to decide the most appropriate treatment. The objective of this article is to make a review based on the current evidence taking as an example a real clinical case to illustrate the most appropriate way to focus a patient with a cystic lesion of the pancreas. The first step is to determine if the patient presents a pseudocyst or a true cyst of the pancreas, if a pseudocyst is discarded it should be evaluated if the patient is symptomatic and if he/she is a good surgical candidate, in which case the surgery of the cyst would be suitable; otherwise an abdominal TAC should be carried out, if the lesion is compatible with a serous cyst the evaluation can finish in this point and the patient should be follow up in one year, if not an endosonography should be done. If in the endosonography there are typical characteristics of a serous cyst, the evaluation can stop in this point and the patient should be follow up in one year with the same study, but if one suspects another lesion, a fine-needle aspiration biopsy should be done to discard a malignant or premalignant lesion.

Key words

Cyst of the pancreas, endosonography, pseudocyst, serous cyst.

CASO CLÍNICO

Mujer de 55 años, quien consulta a su médico de confianza para un chequeo de rutina. Al interrogatorio no refiere dolor abdominal, ictericia, o pérdida de peso. No hay antecedentes de consumo de alcohol o tumores del páncreas. El examen físico es normal,

se realizan exámenes de laboratorio los cuales solo muestran triglicéridos elevados. Por este hallazgo el medico solicitó una ecografía abdominal, para determinar la existencia o no de NAFLD (“non alcoholic fatty liver disease”). El radiólogo informa hígado normal, pequeña lesión hipoeoica del páncreas. Se realizó TAC, el cual evidenció una imagen hipodensa

¹ MD. Profesores de Gastroenterología, Facultad de Medicina Universidad Nacional de Colombia. Bogotá, Colombia.

Fecha recibido: 21-06-06 / Fecha aceptado: 08-08-06

en el cuello del páncreas. Para mejor caracterización de la lesión, uno de nosotros (MG) realizó ecoendoscopia radial, la cual mostró una lesión anecoica (Figura 1) en el cuello del páncreas de 1,2 x 1,4 cm, de bordes bien definidos, sin septos y un nódulo mural de 3mm, (figura 1).

Cuando un gastroenterólogo tiene la oportunidad de enfrentarse con un (a) paciente a quien se le encuentra una lesión quística del páncreas, ante la pregunta ¿qué debo hacer?, probablemente deba enfrentar entre otras las siguientes opciones: ¿realizar otro examen?, ¿observarla?, ¿realizar una pancreatectomía?, ¿remitirla a otro colega?, ¿no volver a controlarla porque fue un hallazgo incidental y como en este caso la paciente está asintomática?

Para tomar una decisión correcta, es necesario tener en cuenta que las lesiones quísticas del páncreas (LQP), comprenden un amplio grupo que van desde lesiones benignas, premalignas y malignas (1) y por tanto para un diagnóstico exacto se necesita diferenciar lesiones inflamatorias de lesiones neoplásicas y entre estas distinguir tumores quísticos benignos de malignos o condiciones premalignas. Teniendo en cuenta que este tipo de patologías representa un gran reto tanto para el diagnóstico como para el tratamiento, decidimos realizar la presente revisión.

EPIDEMIOLOGÍA

Durante muchos años se han reconocido las LQP, pero en años recientes ha surgido por las mismas un

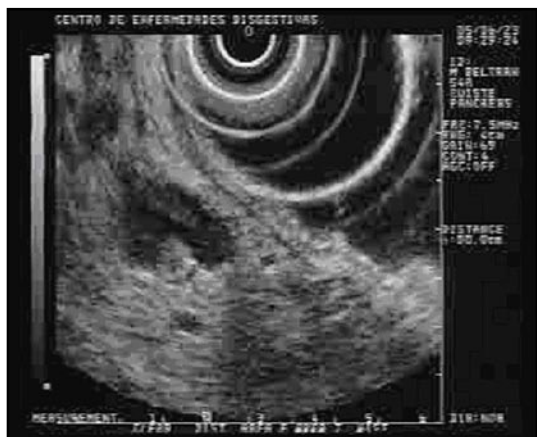

Figura 1. Lesión anecoica en el cuello del páncreas con un nódulo mural.

interés cada vez mayor y conforme se ha ido disponiendo de técnicas imagenológicas de alta calidad, se ha aumentado el reconocimiento incidental y dirigido de estas patologías. También contribuyen a una mayor detección de las LQP, la solicitud de estudios de imágenes para el dolor abdominal crónico y para la tamización de cáncer de colon con estudios como la colonografía virtual.

En un estudio japonés sobre autopsias las lesiones quísticas del páncreas se encontraron en el 24% de los cadáveres evaluados (2). Otro estudio de 1.444 pacientes hospitalizados a los cuales se les realizó RNM, el 15% tenía una lesión pancreática (3). En un trabajo retrospectivo se evaluaron 212 pacientes con lesiones quísticas y se encontró que el 63% tenía síntomas relacionados con las mismas y en los pacientes asintomáticos, casi la mitad tenían una lesión premaligna y 17% una lesión maligna en la evaluación final (4).

CLASIFICACIÓN

Las LQP incluyen por lo menos 20 tipos diferentes y pueden clasificarse en cuatro grupos (5) (tabla 1).

Tabla 1. Clasificación de las lesiones quísticas del páncreas.

I. Lesiones inflamatorias
a. Seudoquistes. b. Quistes de retención.
II. Neoplasias quísticas
a. <i>Neoplasias quísticas verdaderas</i> 1. Cistoadenoma seroso. 2. Cistoadenoma mucinoso.
b. <i>Neoplasias intraductales</i> 1. Neoplasia mucinosa papilar intraductal (IPMN). 2. Neoplasia oncocítica intraductal.
c. <i>Neoplasias sólidas con degeneración quística</i> 1. Neoplasia sólida pseudopapilar. 2. Tumor endocrino pancreático. 3. Adenocarcinoma ductal.
III. Lesiones congénitas: son lesiones benignas sin potencial maligno.
a. Quiste linfoepitelial. b. Quistes solitarios: duplicación, simples, Von Hippel-Lindau, transformación quística acinar, quiste hidatiforme y quiste endometrial.
IV. Lesiones infecciosas
a. Seudoquistes infectados. b. Absceso pancreático.

I. LESIONES INFLAMATORIAS

Seudoquiste del páncreas (SP)

Son las lesiones quísticas más frecuentes representando del 75 al 80%, es decir, sólo una cuarta parte de las LQP no son pseudoquistes. Esto implica que ante este hallazgo, el primer diagnóstico a tener en cuenta es un pseudoquiste hasta cuando se demuestre lo contrario (6).

Los pseudoquistes se definen una cavidad quística dentro o adyacente al páncreas y unida a este por un epitelio inflamatorio (7), que contiene líquido pancreático y está delimitada por una pared no epitelial. Para su formación requiere por lo menos cuatro semanas. Estas lesiones pueden ser agudas si se presentan en un paciente con pancreatitis aguda y crónica si se presentan en una pancreatitis crónica. Es necesario diferenciarlo de la colección aguda de líquido en casos de pancreatitis aguda, la cual ocurre en las primeras 48 horas de esta enfermedad y no tiene una pared definida (7), (figura 2).

El origen del SP es una lesión inflamatoria o una necrosis localizada que daña un conducto pancreático y permite la salida de líquidos y detritus que se acumulan adyacentes al páncreas. Inicialmente no tienen una pared definida, pero con el tiempo se organiza y forma una pared fibrosa. Usualmente hay comunicación con el conducto pancreático principal (8). La mayoría de SP drenan espontáneamente,

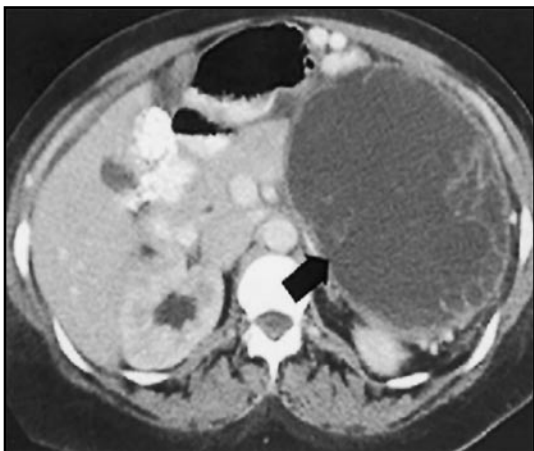

Figura 2. TAC muestra una lesión hipodensa del páncreas. En un paciente con una pancreatitis severa.

especialmente los que tienen menos de 4 cm y los ubicados en la cola. Sólo el 40% de las lesiones mayores de 6cm requieren un tratamiento. Es ideal que todas las lesiones que sean drenadas sean estudiadas por citología y marcadores tumorales ya que muchas lesiones tumorales han sido confundidas con SP (9). Dada la complejidad de los SPs, estamos preparando una revisión completa sobre los mismos.

Existen múltiples técnicas de drenaje de los SPs: radiológicas, quirúrgicas y endoscópicas. Los métodos radiológicos pueden realizarse por vía percutánea, guiada por TAC o ecografía. Usualmente se reservan para lesiones inmaduras, infectadas o que no son susceptibles de un drenaje endoscópico. Las contraindicaciones para este método son las siguientes: sospecha de cáncer, hemorragia intraquística, ascitis a tensión y estenosis del conducto pancreático principal. La tasa de éxito es del 10-20%, con recurrencia del 10% y complicaciones en el 20%.

Drenaje quirúrgico. Consiste en la realización de una cistogastrotomía o cistoduodenostomía o una cistoyunostomía en Y de Roux, antes era la técnica más realizada pero ahora sólo se reserva para quistes multiloculados, sospecha de malignidad o falla endoscópica. La tasa de morbilidad es de 10-30% y la de mortalidad de 1-2%, con una recurrencia del 10-20% (10).

Drenaje endoscópico. Este es el método más utilizado en la actualidad debido a su baja morbimortalidad, se prefiere drenar lesiones uniloculares, no complicadas, sin septos. Puede ser transpapilar o transgástrico. El diagnóstico de SP debe ser confirmado antes de realizar un drenaje endoscópico, ya que el drenaje de su contenido en la cavidad abdominal, puede tener consecuencias desastrosas (10). En particular, deben descartarse lesiones malignas. El diagnóstico puede ser confirmado con una combinación de TAC y ecoendoscopia (10). Si el diagnóstico sigue en duda, se puede realizar una aspiración con aguja fina guiada por endosonografía para análisis del mismo (10). Con el advenimiento y la progresiva disponibilidad de la ecoendoscopia, cada vez se considera ideal disponer de este examen antes del drenaje endoscópico con el fin de disminuir las complicaciones asociadas.

Al combinar la imagen con el Doppler, la ecoendoscopia se convierte en una herramienta de ayuda en el drenaje transmural de los SPs. Los SP candidatos para drenaje endoscópico transmural, deben tener las siguientes características (10): “pared madura”, bien desarrollada, (más de cuatro semanas de evolución) clara adherencia del quiste a la pared gástrica o duodenal, es decir que esté localizado a menos de 1cm de la pared gástrica o duodenal (para que el drenaje sea adecuado y seguro), y la ausencia de estructuras vasculares mayores o colaterales (seudoaneurismas, várices). Hay controversia sobre si los SPs mayores de 10 a 20 cm deberían ser drenados endoscópicamente por aumento de complicaciones y menores tasas de éxito; sin embargo, hay múltiples informes con resultados exitosos en quistes mayores de 10 cm. Probablemente los SPs mayores de 10 cm deben manejarse con base en las características individuales de cada uno. Se ha sugerido que los SP solitarios, que tienen más de seis cm, son los mejores candidatos para drenaje transapilar (10).

Las principales contraindicaciones para el drenaje endoscópico serían una distancia entre el SP y la pared gástrica o duodenal mayor de 1 cm, vasos interpuestos el quiste y la pared gástrica y presencia de várices (10, 11).

Además de las utilidades descritas, con la ecoendoscopia se puede drenar directamente el quiste o se puede marcar el sitio de drenaje para realizarlo posteriormente con el endoscopio frontal (11).

Las indicaciones para un drenaje endoscópico son:

1. Pacientes sintomáticos.
2. Pacientes con SPs que aumentan durante el seguimiento.
3. Sospecha de malignidad.
4. Complicaciones secundarias. El tamaño del quiste no es un criterio para drenaje como antes se pensaba que lesiones superiores a 6 cm siempre deberían drenarse (12).

Técnica de drenaje

Una vez el paciente cumple los criterios de drenaje endoscópico, se le realiza una ecoendoscopia gástrica,

(figura 3), para evaluar el mejor sitio de punción y para descartar las contraindicaciones mencionadas para este abordaje. Con el ecoendoscopio se puede drenar directamente el SP o marcar el mejor sitio para drenaje convencional con el endoscopio frontal. Una vez se ha marcado el sitio de punción se pasa el endoscopio frontal y en el sitio marcado se hace una perforación con un papilotomo de aguja (figura 4), con la punta de un asa o con una guía metálica modificada. Luego se pasa un catéter con la guía y se opacifica con medio de contraste, posteriormente se avanza la guía (figura 5), se retira el catéter y sobre la guía se coloca uno o dos stent de doble cola hasta asegurar un adecuado drenaje (figura 6). Algunos grupos de rutina hacen una CPRE previa para evaluar la comunicación con el conducto pancreático principal y otros dejan un dren nasoquístico para hacer irrigaciones periódicas de la cavidad (13). El éxito técnico es del 90%, la tasa de recurrencia es del 10% y la de complicación es del 13% (14).

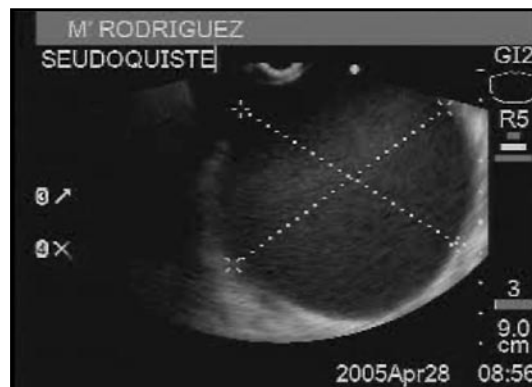


Figura 3. La ecoendoscopia muestra una lesión anecoica, unilocular de paredes delgadas y en contacto con la pared gástrica.

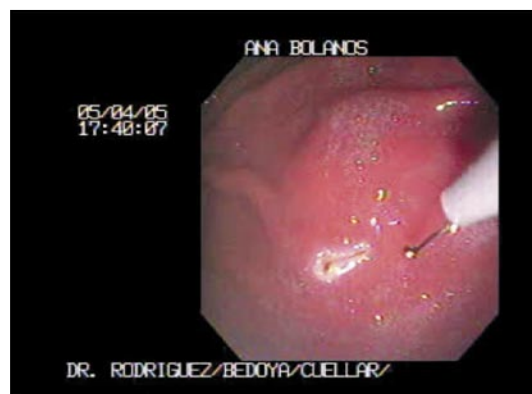


Figura 4. Con una guía metálica se realiza un corte profundo para comunicar la cavidad gástrica con el quiste.

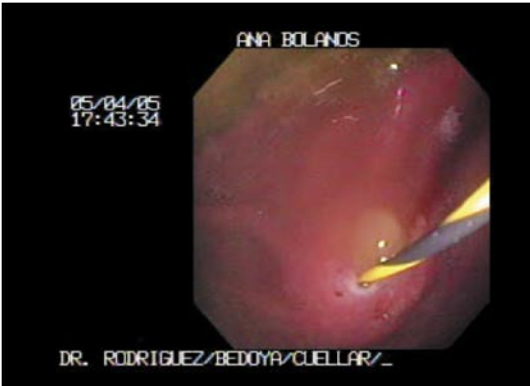


Figura 5. Se pasa una guía de 0,35 la cual se pasa a la cavidad quística.

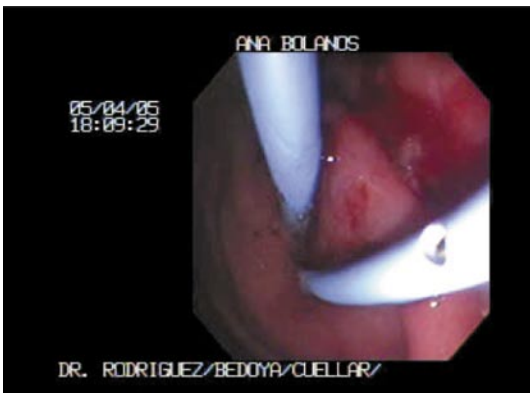


Figura 6. Sobre la guía se avanza un stent el cual asegura un adecuado drenaje.

NEOPLASIAS QUÍSTICAS

Neoplasias quísticas verdaderas

Las dos principales lesiones quísticas de este grupo son el cistoadenoma seroso y el mucinoso.

Cistoadenoma seroso

Estas lesiones fueron descritas como una entidad separada en 1978 (15). Antes se denominaban microadenomas quísticos, pero el término se abandonó porque se han descrito macroquistes. Representan el 25% de las lesiones quísticas y el 2% de las neoplasias pancreáticas exocrinas. Usualmente se presentan únicamente en adultos, es más común en hombres que en mujeres y se han descrito de los 18 hasta los 91 años, con un promedio de edad de 70 años. En alrededor del 30% de los casos se ha detectado como un hallazgo incidental durante un examen abdominal o una cirugía (15). Hasta en el 70% de los pacientes se ha encontrado asociado a la mutación VHL, la cual está localizada en el cromosoma 3p25. Esta mutación probablemente

afecta más las células centro acinares y resultan en una proliferación hamartomatosa de las células cuboidales que revisten el quiste (16). Usualmente estos tumores están compuestos de microquistes (<3mm) los cuales se distribuyen en forma de panal de bajas con una cicatriz o calcificación central pueden presentarse otros patrones más raros como macro quistes o sólidos (17). El líquido que compone estas lesiones es claro, fluido y sin moco. Normalmente son lesiones benignas y no se consideran que tengan un riesgo premaligno pero a la fecha hay 10 casos descritos de degeneración maligna (18).

Cistoadenoma mucinoso

Representan el 2-5% de las neoplasias quísticas pancreáticas exocrinas. En la gran mayoría de casos se presentan en mujeres con una relación 9/1 y en la 5ª. Se consideran lesiones premalignas y hasta el 30% de los pacientes pueden tener una lesión maligna en su presentación inicial (19). Frecuentemente tienen una mutación k-ras asociada y la frecuencia de esta mutación incrementa cuando aumenta el grado de displasia en el tumor, el p 53 también está alterado. Al igual que los ITMN se originan en epitelio policlonal y son reemplazados por epitelio monoclonal neoplásico a medida que sufren cambios displásicos y la mutación del K- ras (20). Generalmente son lesiones macroquísticas con o sin septos revestidos por células productoras de mucina con vacuolas. Las lesiones que son sospechosas de malignidad son aquellas que tienen nódulos en la pared, engrosamientos focales, lesiones irregulares o ulceración (21). Histológicamente pueden ser benignas, limítrofes o “borderline” o malignas. El tumor se clasifica de acuerdo al grado más avanzado de displasia o carcinoma presente. Existe un patrón histológico denominado estroma ovárico el cual es altamente celular que usualmente está limitado a mujeres aunque muy raramente se ha reportado en hombres y es altamente sugestivo o diagnóstico de un cistoadenoma mucinoso (22).

Neoplasias intraductales

Neoplasia mucinosa papilar intraductal (IPMN)

Este tipo de lesión está asociada a otros tumores mucinosos y algunos autores señalan que es un tumor mucinoso pero de las conductos pancreáti-

cos principales (23). Constituye del 1 al 8% de las neoplasias pancreáticas exocrinas y se presenta casi exclusivamente en hombres a los 70 años de edad en promedio, usualmente en la cabeza del páncreas. Está asociado con una pérdida de la heterogeneidad de p16 y el p53 (23). Se origina del ducto principal en el 80% de los casos pero también se puede originar de ductos secundarios. Se generan complicaciones obstructivas tales como pancreatitis aguda, crónica o ictericia, llevan a la dilatación ductal. Las lesiones papilares crecen en el ducto principal y producen abundante muco que puede observarse salir por la papila mayor lo cual lleva a un diagnóstico (24). Estas lesiones pueden presentar diferentes grados de displasia y se considera una lesión premaligna.

Neoplasias sólidas con degeneración quística

Neoplasia sólidaseudopapilar

Representan menos del 5% de las neoplasias quísticas del páncreas y se les ha denominado con múltiples nombres tales como tumor sólido y quístico, neoplasia papilar epitelial, tumor de Frantz, etc. La patogénesis de estos tumores es desconocida pero parece originarse en células pancreáticas embrionarias totipotenciales sin características endocrinas o exocrinas (25). Histológicamente están compuestos de células uniformemente distribuidas alrededor de un septo fibrovascular con pérdida de la cohesión celular lo cual resulta en el característico patrón pseudopapilar (26). Aunque muchos de estos tumores son benignos, más del 15% puede ser maligno. La inmensa mayoría se presenta en mujeres (90%) alrededor de la tercera década de la vida, promedio de 24 años (27).

PRESENTACIÓN CLÍNICA DE LOS SPS

Los pacientes que se presentan con este tipo de lesiones pueden estar asintomáticos y la frecuencia depende de la serie consultada llegando casi hasta el 50%. Usualmente son un hallazgo incidental en una ecografía abdominal, o en un TAC durante un "chequeo médico", como ocurrió en el caso que presentamos; en otras ocasiones se evidencia con una colonografía virtual. Cuando los pacientes son sintomáticos predominan las náuseas y el vómito, presentándose también dolor abdominal recurrente

o pancreatitis aguda leve como resultado de la obstrucción ductal.

El dolor abdominal crónico es muy raro en una lesión benigna por lo cual siempre debe sospecharse una lesión maligna o un SP si se asocia a un cuadro de pancreatitis crónica. Cuando el paciente ya tiene una lesión quística que es un cáncer, los síntomas son similares a los pacientes con adenocarcinoma pancreático y son básicamente dolor abdominal, pérdida de peso e ictericia obstructiva (28).

DIAGNÓSTICO DIFERENCIAL

El hallazgo de una lesión quística del páncreas en un paciente sintomático o asintomático plantea al grupo tratante amplias posibilidades diagnósticas. El primer reto es diferenciar si se trata de una neoplasia quística o si es un SP. Para enfrentar este escollo, se debe precisar si el paciente tuvo pancreatitis aguda reciente, teniendo en cuenta que muchas pancreatitis leves pueden pasar desapercibidas para el médico y para el paciente. También es necesario considerar si el paciente tiene pancreatitis crónica o consumo crónico de alcohol y, si alguna de estas dos circunstancias son positivas, probablemente se trata de un SP, el cual se confirma si la lesión se comunica con el ducto pancreático principal y tiene un alto contenido de amilasas (29).

Si se logra descartar un SP, el siguiente reto está en diferenciar si la neoplasia quística es mucinosa o serosa, lo cual es fundamental ya que como hemos discutido antes, las neoplasias mucinosas pueden ser premalignas o malignas mientras que las serosas son consideradas lesiones benignas y no ameritan un tratamiento (30). Para establecer esta diferencia son necesarias las imágenes diagnósticas.

IMÁGENES DIAGNÓSTICAS

Tomografía axial computarizada (TAC) abdominal

Es un excelente examen para la evaluación de los pacientes con lesiones quísticas del páncreas y debido a su amplia disponibilidad es ampliamente usado, permite valorar no sólo la lesión a estudiar sino todo el páncreas y las estructuras vasculares que lo rodean lo cual permite establecer si la lesión está invadiendo

los vasos o si ha dado metástasis (31). Usualmente un paciente con un cistoadenoma seroso tiene una lesión microquística con disposición en panal de abejas, (figura 7), con una cicatriz central o una calcificación, (figura 8). Estas alteraciones por sí solas prácticamente son diagnósticas de este tipo de lesiones y no ameritaría más estudios. Sin embargo, este patrón por TAC sólo se presenta en el 50% de los casos (32). Los pacientes con cistoadenoma mucinoso presentan una lesión macroquística, (figura 9), con calcificaciones periféricas, y de acuerdo a la progresión de la lesión pueden presentar una masa o invasión a estructuras vecinas (33). Los pacientes con IPMN van a presentar una dilatación importante del conducto pancreático principal, (figura 10), con nódulos murales y dilatación de las ramificaciones (34). Si en el TAC se observan cambios compatibles con pancreatitis crónica, calcificaciones en el parén-

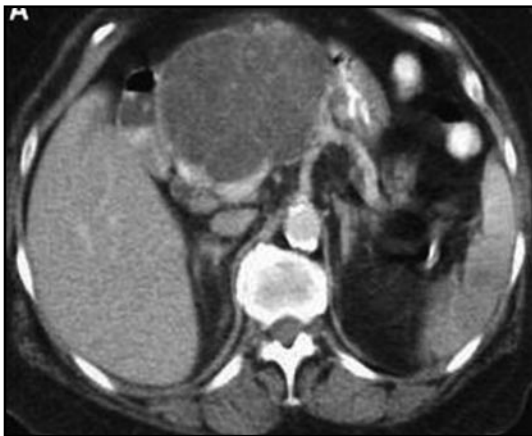

Figura 7. El TAC evidencia una lesión quística con disposición en panal de abejas típico de los cistoadenomas serosos.

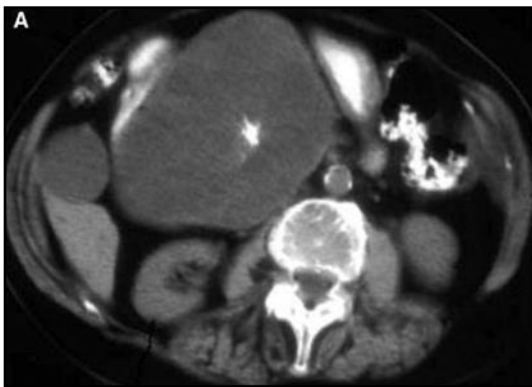


Figura 8. Paciente con un quiste seroso el cual tiene una calcificación central.

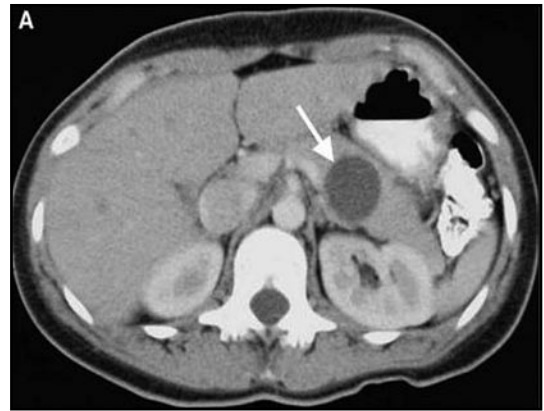

Figura 9. Paciente con un cistoadenoma mucinoso.

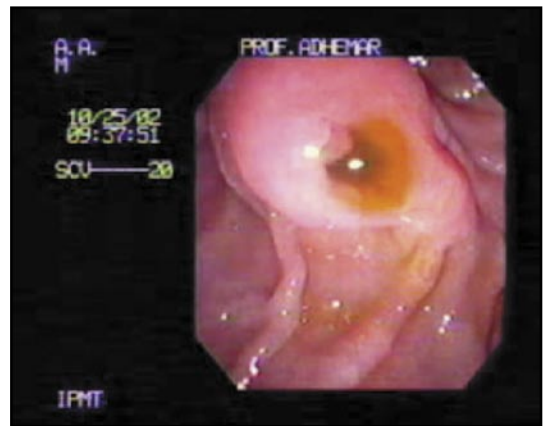


Figura 10. Observe la salida de moco por el orificio de la papila típico de los pacientes con IPMN.

quima pancreático y una lesión quística unilocular, lo más probable es que se trate de un SP (35).

Resonancia magnética (RM)

El rendimiento de la RM es similar a la TAC con la ventaja que no expone al paciente a radiación y permite observar con mayores detalles el conducto pancreático principal (36).

Ecoendoscopia o ultrasonido endoscópico (USE)

Esta modalidad de imagen se ha convertido en la herramienta ideal para la evaluación de pacientes con lesiones quísticas y en la actualidad se considera el examen de elección (10, 37) ya que en “buenas manos”, permite una mejor evaluación de estas lesiones y diferenciar con mayor precisión que la TAC o la RM si la lesión es benigna o es maligna, especialmente cuando se asocia a una masa o invade estructuras vecinas. Es

importante aclarar que si no se presentan estas dos últimas condiciones el USE no es lo suficientemente preciso, de allí que sea necesario utilizar la punción guiada por eco de la lesión para estudio citológico, bioquímico y marcadores tumorales, los cuales ayudan a diferenciar mejor los tres tipos de lesiones que plantean un reto en la práctica clínica: SP, cistoadenoma mucinoso, cistoadenoma seroso (38).

TRATAMIENTO

El tratamiento de las lesiones quísticas del páncreas está directamente relacionado con el diagnóstico adecuado de la lesión a la cual nos enfrentamos.

Seudoquistes. La mayoría de pacientes no requieren tratamiento, sólo seguimiento. Pero si se cumplen las indicaciones de drenaje ya anotadas, está indicado el drenaje endoscópico como primera opción antes de pensar en un tratamiento quirúrgico (10, 39).

Cistoadenoma seroso. Por tratarse de una lesión benigna no requiere tratamiento. Sin embargo, si la lesión es muy sintomática y el paciente es un buen candidato quirúrgico está indicado realizar este tratamiento de acuerdo a la ubicación del quiste (40).

Cistoadenoma mucinoso. Como son lesiones malignas todos los pacientes identificados con este tipo de lesiones deben ser llevados a cirugía siempre y cuando sean candidatos quirúrgicos (41).

IPMN. La mayoría de estos pacientes son ancianos con un alto riesgo quirúrgico por lo cual, aunque son premalignas, la conducta es realizar un seguimiento y dar tratamiento sintomático, pero si el paciente es buen candidato quirúrgico no hay duda de que debe realizarse este tratamiento (42).

Finalmente queremos comentar que con base en lo descrito en esta revisión a nuestra paciente le realizamos una ecoendoscopia lineal para punción de la lesión, (figura 11), con el fin de lograr una mejor caracterización de la misma. Previo a la punción, se le formuló ciprofloxacina un día antes y tres días después para prevenir complicaciones infecciosas. Finalmente encontramos que se trataba de una lesión

con un moco espeso que no permitía su aspiración por la aguja y el informe de citología fue compatible con un cistoadenoma mucinoso, por lo cual fue enviada a cirugía ya que esta lesión es premaligna y la paciente era buena candidata quirúrgica.

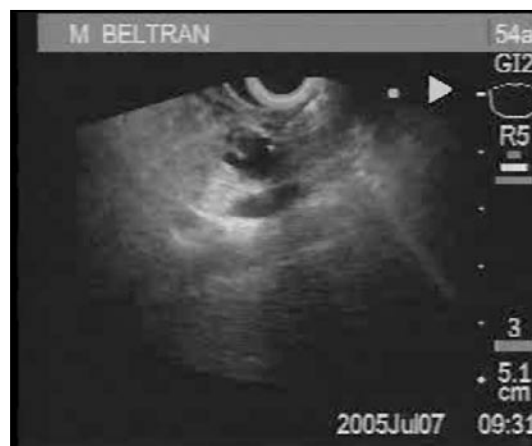

Figura 11. Ecoendoscopia lineal la cual muestra una lesión anecoica, en el extremo superior izquierdo se observa la aguja con la cual se está realizando la punción.

Como conclusión podemos decir que cuando nos enfrentamos a un paciente con una lesión quística del páncreas el primer paso es determinar si presenta un pseudoquiste o un verdadero quiste del páncreas; si se descarta un pseudoquiste se debe evaluar si el paciente es sintomático y es buen candidato quirúrgico con lo cual la cirugía del quiste estaría indicada; de lo contrario se debe realizar un TAC abdominal, si la lesión es compatible con un quiste seroso la evaluación puede terminar en este punto y controlar al paciente en un año, si no es así, se debe realizar una ecoendoscopia. Si en la endosonografía se encuentran características típicas de un quiste seroso, la evaluación se puede detener en este punto y controlar al paciente en un año con el mismo estudio, pero si se sospecha otra lesión debe realizarse una punción guiada por ecoendoscopia para descartar una lesión maligna o premaligna.

Agradecimientos

Agradecemos inmensamente al doctor Jesús Rodríguez, excelente endoscopista de la Clínica Palermo, por habernos permitido utilizar sus fotografías que muestran los pasos utilizados en el drenaje de los seuquistes del páncreas.

Referencias

1. Kloppel G. Pseudocysts and other non-neoplastic cysts of the pancreas. *Semin Diagn Pathol* 2000; 17: 7-15.
2. Centeno BA, Lewandrowski KB, Warshaw AL, Compton CC, Southern JF. Cyst fluid cytological analysis in the differential diagnosis of pancreatic cystic lesions. *Am J Clin Pathol* 1994; 101: 483-7.
3. Kimura W, Nagai H, Kuroda A, Muto T, Esaki Y. Analysis of small cystic lesions of the pancreas. *Int J Pancreatol* 1995; 18: 197-206.
4. Logroño R, Waxman I. Interactive role of the cytopathologist in EUS-guided fine needle aspiration: an efficient approach. *Gastrointest Endosc* 2001; 54: 485-90.
5. Zinner MJ. Solid and papillary neoplasms of the pancreas. *Surg Clin N Am* 1995; 75: 1017-24.
6. Warshaw AL. Pancreatic necrosis: to debride or not to debride? - That is the question. *Ann Surg* 2000; 232: 627-9.
7. Andren-Sandberg A, Dervenis C. Pancreatic pseudocysts in the 21st century. Part I: classification, pathophysiology, anatomic considerations and therapy. *JOP* 2004; 5: 8-24.
8. Bradley EL, Clements JL Jr, Gonzalez AC. The natural history of pancreatic pseudocysts: a unified concept of management. *Am J Surg* 1979; 137: 135-41.
9. Vitas GJ, Sarr MG. Selected management of pancreatic pseudocysts: operative versus expectant management. *Surgery* 1992; 111: 123-30.
10. Roedor B, Pfau PR. Endoscopic pancreatic pseudocyst drainage. *Tech Gastrointest Endosc* 2005; 7: 211-18.
11. McConnell DB, Gregory JR, Sasaki TM, Vetto RM. Pancreatic pseudocyst. *Am J Surg* 1982; 143: 599-601.
12. Gouyon B, Levy P, Ruszniewski P, Zins M, Hammel P, Vilgrain V, et al. Predictive factors in the outcome of pseudocysts complicating alcoholic chronic pancreatitis. *Gut* 1977; 41: 821-5.
13. Yeo CJ, Bastidas JA, Lynch-Nyhan A, Fishman EK, Sinner MJ, Cameron JL. The natural history of pancreatic pseudocysts documented by computed tomography. *Surg Gynecol Obstet* 1990; 170: 411-7.
14. Byrne MF, Mitchell RM, Baillie J. Pancreatic pseudocysts. *Curr Treat Options Gastroenterol* 2002; 5: 331-8.
15. Compton CC. serous cystic tumors of the pancreas. *Semin Diagn Pathol* 2000; 17: 43-55.
16. Moore PS, Zamboni G. Molecular characterization of pancreatic serous microcystic adenomas. *Am J Pathol* 2001; 158: 317-21.
17. Cruickshank AH, Benbow EW. Pathology of the pancreas. 2nd edition. London: Springer-Verlag; 1995.
18. Lewandrowski K, Lee J, Southern J, Centeno B, Warshaw A. Cyst fluid analysis in the differential diagnosis of pancreatic cysts: a new approach to the preoperative assessment of pancreatic cystic lesions. *AJR Am J Roentgenol* 1995; 164: 815-9.
19. Thompson LDR, Becker RC, Adair CF, Heffess CS. Mucinous cystic neoplasm (mucinous cystadenocarcinoma of low-grade malignant potential) of the pancreas. *Am J Surg Pathol* 1999; 23: 1-16.
20. Yoshizawa K, Nagai H. clonality and K-ras mutation analyses of epithelia in mucinous tumor. *Virchows Arch* 2002; 441: 437-43.
21. Zamboni G, Scarpa A, Bogina G, Iacono C, Bassi C, Talamini G, et al. Clinicopathological features, prognosis, and relationship to other mucinous cystic tumors. *Am J Surg Pathol* 1999; 23: 410-22.
22. Lau S, Brugge WR, Lewrowski K, Centeno B. The significance of mucin in fine needle aspiration of pancreatic cysts. *Mod Pathol* 2000; 13: 48A.
23. Tomaszewska R, Popiela T, Karcz D, Nowak K, Stachura J. Infiltrating carcinoma arising in intraductal papillary-mucinous tumor of the pancreas. *Diagn Cytopathol* 1998; 18: 445-8.
24. Adsay N, Longnecker D, Klimstra D. Pancreatic tumors with cystic dilatation of the ducts: intraductal papillary mucinous neoplasms and intraductal oncocytic papillary neoplasms. *Semin Diagn Pathol* 2000; 17: 16-30.
25. Klimstra D, Wenig B, Heffess C. Solid-pseudopapillary tumor of the pancreas: a typically cystic carcinoma of low malignant potential. *Semin Diagn Pathol* 2000; 17: 66-80.
26. Nishihara K, Makoto N, Tsuneyoshi M, et al. Papillary cystic tumors of the pancreas: of their malignant potential. *Cancer* 1993; 71: 82-92.
27. Pettinato G, Manivel C, Ravetto C, et al. Papillary cystic tumor of the pancreas: a clinicopathologic study of 20 cases with cytologic immunohistochemical, ultrastructural and flow cytometric observations, and a review of the literature. *Anat Pathol* 1992; 98: 478-88.
28. Box JC, Douglas HO. Management of cystic neoplasms of the pancreas. *Am Surg* 2000; 66: 495-501.

29. Fayad LM, Kowalski T, Mitchell DG. MR cholangio-pancreatography: evaluation of common pancreatic disease. *Radiol Clin North Am* 2003; 41: 97-114.
30. Le Borgne J, De Calan L, Partensky C. Cystadenomas and cystadenocarcinomas of the pancreas. A multiinstitutional retrospective study of 398 cases. French Surgical Association. *Ann Surg* 1999; 230: 152-61.
31. Johnson CD, Stephens DH, Charboneau JW, et al. Cystic pancreatic tumors: CT and sonographic assessment. *Am J Radiol* 1988; 151: 1133-8.
32. Procacci C, Graziani R, Bicego E, et al. Serous cystadenoma of the pancreas: report of 30 cases with emphasis on the imaging findings. *J Comput Assist Tomogr* 1997; 21: 373-2.
33. Procacci C, Biasiutti C, Giovanni C, et al. Characterization of cystic tumors of the pancreas: CT accuracy. *J Comput Assist Tomogr* 1999; 23: 906-12.
34. Warshaw AL, Compton CC, Lewandrowski K, et al. Cystic tumors of the pancreas: new clinical, radiologic and pathologic observations in 67 patients. *Ann Surg* 1990; 212: 432-5.
35. London NJ, Neoptolemos JP, Lavelle J, Bailey I, James D. Serial computed tomography scanning in acute pancreatitis: a prospective study. *Gut* 1989; 30: 397-403.
36. Zhang XM, Mitchell DG. Pancreatic cysts: depiction on single-shot fast spin echo MR images. *Radiology* 2002; 223: 547-53.
37. Brugge WR. The role of EUS in the diagnosis of cystic lesions of the pancreas. *Gastrointest Endosc* 2000; 52: S18-22.
38. Brugge WR, Lewandrowski K, Centeno, BA. The diagnosis of pancreatic cystic neoplasms: a report of the cooperative pancreatic cyst (CPC) study. *Gastroenterology* 2004; 126(5): 1330-6.
39. Pitchumoni CS, Agarwal N. Pancreatic pseudocysts. When and how should drainage be performed? *Gastroenterol Clin North Am* 1999; 28: 615-39.
40. Harper AE, Eckhauser FE. Resectional therapy for cystic neoplasms of the pancreas. *Am Surg* 2002; 68: 353-7.
41. Balcom IV JH, Fernandez-del Castillo C, Warshaw AL. Cystic lesions in the pancreas: when to watch, when to resect. *Current Gastroenterology Reports* 2000; 2: 152-8.
42. Kanazumi N, Nakao A. surgical treatment of intraductal papillary- mucinous tumors of the pancreas. *Hepatogastroenterology* 2001; 48: 967-71.